1898
Lane Medical Library

Aus dem pathologischen Institut in Bonn.

Centrales Endotheliom des Unterkiefers.

Ein Beitrag

zur

Lehre centraler Kiefergeschwülste.

Inaugural-Dissertation

zur

Erlangung der Doktorwürde

bei der

hohen medicinischen Fakultät

der

Rheinischen Friedrich-Wilhelms-Universität zu Bonn

vorgelegt

im Mai 1898

von

Oscar Prym

aus Bonn.

BONN.
Buchdruckerei von A. Henry.
1898.

Digitized by the Internet Archive
in 2026

https://archive.org/details/IA40152003_0110

Meinem lieben Onkel

Herrn Geh. Medicinalrat Professor Dr. Krabler

in Greifswald.

Unter den Knochen des Skeletts nehmen die Kieferknochen insofern eine Sonderstellung ein, als in ihnen durch die Zahnanlage Epithel, Bindegewebe und Knochen in innige gegenseitige Beziehung treten. Bei pathologischen Veränderungen findet dies Verhältnis darin einen Ausdruck, dass an den Kieferknochen Neubildungen epithelialer Natur vorkommen, wie sie an den übrigen Knochen des Skeletts nicht beobachtet werden. Viele dieser Neubildungen lassen ohne weiteres ihren Zusammenhang mit der Zahnanlage erkennen, andere dagegen erschweren diese Erkenntnis dadurch, dass sie sich bei oft ganz gesunden Zähnen und unabhängig von diesen central im Kiefer entwickeln. Sie enthalten aber Epithel charakteristischer Form in langen, oft verzweigten Schläuchen. Für die Gruppe dieser Geschwülste hat erst Malassez[1]) eine genügende Erklärung gefunden. Bei der Untersuchung von Kiefern Erwachsener fand er in der Umgebung der Zähne, aber von diesen vollkommen isoliert, Epithelhäufchen, deren Herkunft er bis zur Zahnanlage verfolgen konnte. Er betrachtet diese Epithelhäufchen als den Ausgangspunkt jener Tumoren. In dieser Annahme sind die meisten Autoren ihm gefolgt, und die „centralen Epithelialgeschwülste der Kieferknochen" scheinen so auch entwicklungsgeschichtlich

1) Archives de physiologie normale et pathologique III serie tome V, VI 1885.

eine einheitliche Gruppe zu bilden. Die Zahl der beschriebenen Fälle ist zwar noch relativ klein, trotzdem kann es keinem Zweifel unterliegen, dass eine derartige Geschwulstgruppe wirklich als solche besteht, und dass auch der Ausgangspunkt ihrer Epithelien in der Zahnanlage zu suchen ist. Denn Kruse[1]) und Benneke[2]) haben durch Gegenüberstellung der Entwicklungsphasen solcher Geschwülste mit den der normalen Zahnanlage vollkommene Analogien, sogar bis zur Entwicklung wahren Zahnschmelzes[3]) nachweisen können.

Mit dieser Thatsache ist aber natürlich nicht gesagt, dass alle centralen Kiefergeschwülste „epithelialen" Baues von jenen Epithelhäufchen ihren Ursprung nehmen müssen, sondern die Möglichkeit einer andern Entwicklung muss zugegeben werden. Dass dieselbe auch thatsächlich vorkommt, und dass es daher nötig ist von Fall zu Fall die Herkunft des „Epithels" erst festzustellen, wird aus der folgenden Untersuchung hervorgehen.

Aus der Sammlung des pathologischen Instituts der hiesigen Universität stand mir eine Unterkiefergeschwulst zur Verfügung. Dieselbe erscheint als ein unsymetrisches Hufeisen. Der rechte Schenkel ist fast faustgross, der linke von der Grösse eines Hühnereies. Umgeben ist sie überall von teils bindegewebiger, teils knöcherner Wandung, und an der Stelle des früheren

1) Kruse, Ueber die Entwicklung cystischer Geschwülste im Unterkiefer. Virchow's Archiv, Bd 124, 1891, S. 137.

2) Benneke, Beitrag zur Kenntnis der centralen epithelialen Kiefergeschwülste. Deutsche Zeitschrift für Chirurgie, Bd. 42.

3) Benneke l. c. S. 447 in dem Fall von Chibret.

Alveolarfortsatzes ragen noch einige Zähne aus der Masse heraus. Der Durchschnitt eröffnet eine ganze Zahl von Cysten und Spalträumen, die der weichen, von Knochenleisten und Bindegewebszügen durchsetzten Geschwulstmasse ein zerklüftetes, unregelmässiges Aussehen geben. Da das Präparat in Müller'scher Flüssigkeit gehärtet und in Spiritus aufbewahrt ist, lassen sich über Blut- und Saftgehalt, sowie über die Farbe keine Angaben mehr machen. Es stammt von einer Patientin der chirurgischen Klinik. Ich habe über dieselbe folgendes in Erfahrung bringen können:

Anna Catharina B., Ackerersehefrau aus Wissersheim bei Nörvenich bei Düren, 56 Jahre alt, suchte am 7. Juni 1876 Hülfe in der hiesigen chirurgischen Klinik wegen einer grossen Unterkiefergeschwulst, die fast den ganzen Unterkiefer aufgetrieben hatte. Nach ihren Angaben begann ihr Leiden vor 4 Monaten mit heftigen Zahnschmerzen auf der rechten Seite, und von da aus entwickelte sich die Geschwulst in den 4 Monaten zu der jetzigen Grösse. Die Diagnose wurde auf ein „Carcinom von den Alveolen ausgehend" gestellt und am 12. Juni die Resection des Unterkiefers vorgenommen. Operation und weiterer Verlauf waren gut, sodass die Patientin bereits am 3. Juli 1876 in ihre Heimat entlassen werden konnte. Ihre Heilung war eine dauernde; nicht nur hat sie nach der Operation noch 21 Jahre gelebt — sie starb am 24. April 1897 an Alterschwäche, 77 Jahre alt, — sondern sie war auch nach den von mir eingezogenen Erkundigungen immer gesund und ohne Beschwerden von Seiten der Kiefer. Die Operationswunde war mit wenig sichtbarer Narbe glatt geheilt und überdies deckte ein Tuch, das sie beständig um das Kinn gebunden trug, die zurückgesunkenen unteren Gesichtspartien. Ihre Sprache war etwas beschwerlich und „durch die Nase", aber verständlich. Die Aufnahme selbst festerer Nahrung ging leicht von statten: „der Magen habe ausserordentlich gut verdaut, wie sie überhaupt gesund gewesen". Ihren Beschäftigungen ging

sie wie früher nach; ihr ganzes Verhalten war wie das einer Gesunden und zwar einer besonders kräftigen und rüstigen. Das einzige pathologische, was über sie zu erfahren ist, war, dass sie trotz dreimaliger Ehe ohne Kinder geblieben ist. Ein Grund dieser Sterilität liess sich nicht mehr feststellen. Die beiden ersten Ehen dauerten je ca. 20 Jahre; der dritte Hochzeitstag war erst acht Jahre nach der Operation, am 22. Sept. 1884.

Die genauere Untersuchung des Präparates ergiebt folgendes:

Trotz der enormen Auftreibung lässt es sich an der Hufeisenform und den noch zum Teil vorhandenen Zähnen leicht als Unterkiefer erkennen. Der rechte Unterkieferast stellt den faustgrossen Tumor dar, der sich über die Mittellinie fortsetzt und allmählich in die hühnereigrosse Auftreibung des linken Astes übergeht. Letztere reicht bis in die Gegend des zweiten Molaren; 0,5 cm hinter diesem ist der horizontale Ast im Gesunden senkrecht durchsägt. Die Sägefläche bietet infolge dessen nichts abnormes dar.

Betrachten wir nun von hier aus die Art der Auftreibung: Der Beginn derselben liegt, wie erwähnt, in der Gegend des zweiten Molaren und zwar auf der Wangenseite und in der Mitte zwischen Alveolarfortsatz und unterem Rand. Von hier aus nimmt sie, je weiter man sich der Mitte und dem rechten Aste nähert, gleichmässig nach oben, unten und aussen zu. Den unteren Rand erreicht sie ungefähr in der Mittellinie, aber auch von hier aus ist der untere Rand der Mandibula noch bis über 1 cm weit bis in die Geschwulstmasse verfolgbar, welche also hier den Knochen teilweise umwuchert hat. Den oberen Rand erreicht die Auftreibung auch ungefähr in der Mittellinie, sodass der Alveolarrand des linken Astes dem eines normalen Kiefers sehr ähnlich sieht. Nur macht sich bemerkbar, dass links ausser den zwei Molaren sämmtliche Zähne fehlen. Die vorhandenen Molaren sind gut entwickelt und sitzen fest in den Alveolen. Nach der medialen, — der Mundhöhlen- — Seite zu ist eine Auftreibung des linken Astes kaum festzustellen. Der rechte Ast zeigt ein etwas anderes Bild. Bei ihm ist auch nach der medialen Seite und nach dem Alveolarfortsatz hin eine deutliche

Auftreibung zu constatieren, die zwar auf den ersten Blick gegen die enorme Auftreibung nach aussen und unten in den Hintergrund tritt. Besonders verändert erscheint der Alveolarfortsatz: er ist nach allen Richtungen auseinander gezogen und erscheint um 1,5 cm länger, als der der linken Seite. Die rechterseits noch vorhandenen Zähne — zwei Schneidezähne, der Eckzahn und ein Molaris — sind weit auseinandergerückt und stecken beweglich in der Geschwulst, leisten aber der Extraction noch einen erheblichen Widerstand. Sie sind sämmtlich gut entwickelt. Das Ende der Auftreibung liegt auf der rechten Seite gleich hinter dem zweiten Molaren.

Die Oberfläche des Präparates ist abgesehen von stehengebliebenen Muskel-, Bindegewebs- und Drüsenresten im allgemeinen glatt, sodass sich die Geschwulst als eine im grossen und ganzen circumscripte, gleichmässige, glatte, nicht höckrige Auftreibung repräsentiert. Nur am linken Kieferast ist nicht festzustellen, wo der normale Kiefer aufhört und wo Geschwulst beginnt. Ebenso ist es mit dem Alveolarfortsatz. Auch hier geht unmerklich die normale Configuration in die Auftreibung des rechten Astes über. Die Grenze ist auch deshalb schwer anzugeben, weil die Schleimhaut des Zahnfleisches unverändert auf die Geschwulst übergeht und erst dort, wo sie die gewaltige Auftreibung des rechten Astes überzieht, ihrerseits auch in Wucherung gerät und eine sammtartige bis feinpapilläre Oberfläche zeigt. Die Wand des Tumors besteht in der grössten Ausdehnung aus einem derben Bindegewebe, in das nur spärlich und unregelmässig kleine Knochenscherben eingelagert sind. Nur im hinteren Teil des linken Astes ist die Wand ganz knöchern und geht unregelmässig und zackig in den bindegewebigen Teil über. Besonders hervorheben möchte ich noch, wie die Geschwulst hinten am rechten Unterkieferaste aufhört. Hier wölbt sich der Tumor überall von der bindegewebigen Kapsel überzogen gleichmässig eiförmig vor und erweckt den Eindruck, als sei er hier ohne grosse Mühe mit stumpfer Gewalt aus dem Gesunden herausgeschält worden. Bei näherer Untersuchung finden sich jedoch zwei Stellen, wo ein directer Uebergang der Geschwulst zu dem Rest des rechten Unterkieferastes, oder auf das Präparat bezogen, wo

Stellen gewaltsamer Trennung zu constatieren sind. Diese stellen sich dar als zackig durchbrochene Knochenleisten; die eine im Zusammenhang mit der erhaltenen knöchernen Rückwand der Alveole des zweiten Molaren, die andere der Lage nach entsprechend ungefähr dem unteren Rand der Mandibula. An diesen beiden Stellen allein wird also die Bindegewebskapsel der Geschwulst durchbrochen.

Der Vollständigkeit halber sei erwähnt, dass die Schleimhaut des Bodens der Mundhöhle, direct neben der Umschlagsstelle nach der Zunge hin durchschnitten ist. Ferner sitzen an dem Präparat die Muskelstümpfe der Muskeln des Bodens der Mundhöhle, ausserdem rechts die Glandula Blandini, links die Sublingualis und Submaxillaris. Alle diese Gebilde treten zu dem Präparat nur in den Zusammenhang, der durch ihre normale anatomische Lage gegeben ist. Mit der Geschwulst als solcher haben sie nichts zu thun.

Die auf dem Durchschnitt erscheinende, vielfach zerklüftete weiche Geschwulstmasse, die bald spärlicher, bald häufiger durchbrochen wird von grösseren und kleineren Hohlräumen von unregelmässiger Gestalt und Begrenzung, zeigt stellenweise deutlich alveolären Bau, bedingt durch bindegewebige Septen, die von der äusseren Wand ausgehen, vielfach schmale Knochenleisten enthalten und sich im Innern der Geschwulst verlieren. Bei näherer Betrachtung der eröffneten Hohlräume fällt auf, dass nur einige wenige dieser in sich abgeschlossene regelmässig begrenzte Cysten sind. Die grösste dieser Cysten ist haselnussgross, ihre Wandung glatt. Die übrigen, d. i. die grosse Mehrzahl der auf dem Durchschnitt getroffenen Höhlen erscheint als der Teil eines die ganze Geschwulst durchsetzenden, vielfach gewundenen und verschlungenen Hohlraums, der bald nur als capillärer Spalt zwischen dem Geschwulstgewebe sichtbar ist, bald eine klaffende Höhle darstellt, die sich an einer Stelle bis über Kirschgrösse ausdehnt. Die Wand dieser Hohlräume ist im Gegensatz zu der der in sich abgeschlossenen Cysten nicht glatt, sondern überall von höckrigen, knolligen Wucherungen bedeckt, welche besonders in dem Teil der Geschwulst, der dem rechten Unterkieferast entspricht, an den meisten Stellen so enorm gewachsen sind, dass sich die Oberflächen der

Wucherungen verschiedener Seiten berühren und einander anpassen, sodass also an diesen Stellen von dem Hohlraum nur noch ein capillärer Spalt übrig bleibt, der aber durch Auseinanderbiegen seiner Wandungen leicht seinen Zusammenhang mit grösseren Hohlräumen darthun lässt. Die geringste Wucherung der Wand zeigt sich in dem Teil der Geschwulst, der dem linken Kieferaste angehört. Hier ragen höckrige knollige Wucherungen frei in das Lumen eines ungefähr kirschgrossen, aber vollkommen unregelmässig begrenzten Hohlraumes.

Zur mikroscopischen Untersuchung — des in Müller'scher Flüssigkeit gehärteten und in Spiritus aufbewahrten Präparates — werden aus den verschiedenen Teilen Stücke, zum Teil nach erfolgter Entkalkung, in absolutem Alkohol entwässert und dann teils in Celloidin, teils in Paraffin eingebettet. Als Färbung wird im allgemeinen Hämatoxylin-Eosin und die van Gieson'sche Methode benutzt.

Es zeigt sich nun, dass es sich, dem schnellen Wachstum der Geschwulst entsprechend, um einen äusserst zellenreichen Tumor handelt, der in allen seinen Teilen lebhafte Proliferation erkennen lässt. Die aus den verschiedenen Abschnitten der Geschwulst stammenden Bilder lassen, trotz mancher Verschiedenheiten, auf die im einzelnen näher einzugehen ist, folgendes gemeinsame Verhalten erkennen. Zwischen bindegewebigen Septen liegt die zellenreiche Geschwulstmasse, welche durch eine einschichtige Lage schlanker Cylinderzellen gegen vielfach gewundene und verzweigte Räume bindegewebigen Stromas scharf abgegrenzt ist (cf. Fig. 1). Die ausgeprägtesten Bilder dieser Art finden sich in Präparaten, die der faustgrossen Auftreibung des rechten Kieferastes entstammen. Die von den Cylinderzellen umsäumte Geschwulstmasse besteht hier aus Zellen mit grossem bläschenförmigem Kern; die Zellen liegen bald dichter, bald weniger dicht und zeigen je nach diesem Verhalten verschiedene Form. Da das Protoplasma der Zellen sich nur sehr wenig färbt, ist es schwer, genau

die Form der einzelnen Zellen zu erkennen, und vor allem sind die Zellgrenzen oft recht undeutlich. Dort wo das Gewebe am lockersten ist, haben wir unregelmässig polygonale Zellformen, deren bald feinere, bald sich als breitere Protoplasmabrücken darstellende Ausläufer mit einander anastomosieren und zwischen sich rundliche Hohlräume freilassen, die, je lockerer das Gewebe wird, um so grösser werden und zusammenfliessen, sodass wir schon bei schwacher — 33facher Vergrösserung — Lücken erkennen, die von jenen unregelmässig polygonalen Zellen begrenzt werden, deren bald feinere, bald gröbere Ausläufer in das Lumen hereinragen. An den Stellen nun, wo die Kerne dichter liegen, ist es sehr schwer eine bestimmte Zellform zu erkennen, da dort Zelle an Zelle so dicht liegt, dass sich selbst bei dünnen Schnitten Kerne im Bilde berühren und teilweise decken. Es lässt sich aber in diesen Teilen des Geschwulstgewebes an circumscripten noch dichter liegenden Zellhaufen eine gewisse Regelmässigkeit der Anordnung erkennen. Die Zellen rücken nämlich dichter an einander, gruppieren sich um einen Mittelpunkt und stellen sich bald mehr, bald weniger deutlich radiär, zuweilen in der Mitte ein feines Lumen freilassend, in dem ein stärker gefärbter Punkt auftaucht (cf. Fig. 3). Zuweilen werden mehr längliche Streifen dichterer Zellen sichtbar und auch hier macht sich eine gewisse Regelmässigkeit der Gruppierung um eine gemeinsame Axe geltend, und in dieser treten hier und da stärker gefärbte, längliche Kerne auf. Zu bemerken ist noch, dass dann, wenn solche Haufen dichter liegender Zellen als circumscripte Masse in dem weniger dichten, gelockerten Gewebe auftauchen, dieses auch charakteristische Veränderungen zeigt. Die Zellen erscheinen dann nicht mehr in der vorher beschriebenen unregelmässigen Form und Anordnung, sondern umgeben concentrisch die Zellanhäufung und nähern sich in der Form mehr Spindelzellen, deren feine Ausläufer vielfach anastomosieren. Auf die Bedeutung dieser Bilder werden wir bei der Entwicklung der Geschwulst zurückkommen.

Betrachten wir zunächst die Cylinderzellenreihe (cf. Fig. 4), so fällt vor allem auf, dass ihre Abgrenzung gegen die Räume bindegewebigen Stromas eine viel schärfere ist, als wie gegen die zellenreiche Ge-

schwulstmasse. Während es an ersterer Grenze leicht möglich ist, den scharfen Saum zu erkennen, mit dem sich die Zellenreihe gegen das Bindegewebe absetzt, lässt sich auf der gegenüberliegenden Seite überhaupt keine scharfe Grenze constatieren. Die starke Vergrösserung ergiebt hier folgendes: Nur an wenigen Stellen ist die Form der eigentlichen Zellen deutlich zu erkennen, meist sind in dem blassgefärbten, spärlichen Protoplasma die Zellgrenzen nicht sichtbar und der Eindruck „Cylinderzellen" wird hier dadurch hervorgerufen, dass schlanke, äusserst intensiv gefärbte Kerne unter einander parallel und senkrecht gegen den Umgrenzungssaum der vorher erwähnten Räume stehen. Dort aber, wo sich durch Zufälligkeiten bei der Herstellung der Präparate die Zellreihe etwas gelockert hat, sodass man isolierte Zellen zu Gesicht bekommt, erkennt man die Form der Zellen. Es sind äusserst schmale und schlanke Cylinder, die sich gegenseitig anpassen. Die Kerne liegen nicht genau in derselben Höhe, sondern je nachdem Raum vorhanden ist, bald höher, bald tiefer; aber immer so, dass noch ein deutlich erkennbarer Protoplasmasaum zwischen dem Ende der Zelle liegt, das den scharfen Saum gegen die Bindegewebsräume bildet. Zwischen diese Zellen nun drängen sich von der Geschwulstmasse aus andere mit hellerem, grösserem bald länglichem, bald ovalem, bald rundem Kern, sodass es dadurch unmöglich ist, genau zu sagen, wo die Cylinderzellenschicht aufhört und wo die übrige Geschwulstmasse anfängt. Dieselbe zeigt gleich in der Nähe der Cylinderzellenzüge meist jenes schon beschriebene Verhalten, dass nämlich die Geschwulstzellen deutlich spindelzellenförmig werden und die Cylinderzellenzüge in concentrischen Reihen umgeben.

Die Räume bindegewebigen Stromas erscheinen an den gefärbten Präparaten bedeutend heller als die umliegende Geschwulstmasse, weil das Bindegewebe eine starke Lockerung erfahren hat. Dasselbe bildet zarte Züge, in welche parallel der Faserrichtung spärlich längliche Kerne eingelagert sind. Die Faserrichtung ist concentrisch der Wand und in vielen der Räume auch concentrisch einer die Axe der Räume einnehmenden Kernanhäufung. Nach der von den Cylinderzellen ausgekleideten Wand hin verdichten sich die zarten Züge

meist zu etwas stärkeren Strängen, die oft wie ein Saum der Zellenschicht dicht anliegen. Weiter nach dem Centrum der Räume zu beginnt das Gewebe sich mehr und mehr zu lockern und in demselben Masse zellenreicher zu werden. Die Zellkerne verlieren die lange Stäbchenform und werden vielgestaltiger, meist länglich oval, grösser und heller, und um sie herum wird ein schmaler Protoplasmasaum sichtbar, der seine vielgestaltigen feinen Ausläufer mit den feinen Bindegewebsfasern vereinigt. Dazwischen treten dann hier und da kleine runde Zellen auf, mit sehr intensiv gefärbtem, meist etwas excentrisch liegendem kreisrudem Kern. Ganz im Centrum bemerkt man meist eine Lichtung, die sich an vielen Stellen durch den Gehalt an wohlerhaltenen roten Blutkörperchen als Blutgefässlumen erweist. Die Gefässe sind verschiedener Grösse, bald feine Capillaren, bald Gefässe etwas stärkeren Calibers. Die Wand der letzteren erscheint als ein schmales Band einer feinkörnigen, fast homogenen Substanz, welche Eosin leicht annimmt, bei der van Gieson'schen Färbung gelbbräunlich erscheint. In derselben liegen längliche und ovale Kerne. Wir haben hier also folgendes Bild: In der Mitte ein Blutgefäss, um dasselbe herum eine Anhäufung zahlreicher Zellen verschiedener Form, die allmählig übergeht in zarte Züge fibrösen Bindegewebes. Dieses Bild wird in zweierlei Weise an manchen Stellen compliciert:

Die Zellenhäufung wird an einigen Stellen so mächtig, dass sie fast den ganzen von den Cylinderzellen umsäumten Raum einnimmt. Es ist dann oft überhaupt nicht möglich central ein Gefäss zu erkennen, oft sieht man nur kurze Strecken eines solchen, erkennbar an dem Gehalt roter Blutkörperchen. In solchen grösseren Zellkomplexen treten dann oft Züge oder Haufen grösserer protoplasmareicherer Zellen auf, ganz ähnlich den vorher beschriebenen Geschwulstzellen, ein Verhalten, auf das wir bei der Frage der Entwicklung der Geschwulst noch zurückkommen werden.

Dann treten, wie das bei dem vielfach gewundenen und verschlungenen Verlauf der Geschwulstmasse und der Bindegewebsräume nicht anders zu erwarten ist, der Vollständigkeit halber aber erwähnt werden muss, in den beschriebenen Hohlräumen Querschnitte der Ge-

schwulstmasse auf, die sich bald als kreisrunde, bald als ovale scheinbar völlig isolierte Zellcomplexe darstellen, umsäumt und scharf begrenzt von der beschriebenen Cylinderzellenlage (cf. Fig. 1 d).

In den Teilen der Geschwulst, die der höckerigen Wand der kirschgrossen Höhle des linken Kieferastes entstammen, zeigt die mikroskopische Untersuchung zierliche Bilder, welche auf den ersten Blick kaum ihre Zusammengehörigkeit mit dem oben beschriebenen erkennen lassen:

Zwischen baumartig verzweigten Bindegewebszügen liegt die Geschwulstmasse, welche hier dadurch ausgezeichnet ist, dass in ihr scharf begrenzte runde und ovale Hohlräume auftreten, die oft so dicht aneinanderliegen, dass sie nur durch eine einschichtige Lage epithelähnlicher, cubischer, ja sogar zuweilen platter Zellen von einander getrennt sind, die erst an den Knotenpunkten der Septen in mehrschichtige Lage und cubische und polygonale Formen übergehen (cf. Fig. 2 und Fig. 5). Die Hohlräume erscheinen bei Paraffinschnitten vollkommen leer, bei nicht allzudünnen Celloidinschnitten dagegen gelingt es meist in ihnen eine homogene, zuweilen einige Fasern oder Streifen enthaltende Masse nachzuweisen, die sich nach der van Gieson'schen Methode rot färbt. Je kleiner der Hohlraum, um so intensiver gefärbt ist sein Inhalt; bei ganz kleinen Hohlräumen, deren Lumen ungefähr von 2—3 Geschwulstzellen ausgefüllt werden könnte, ist er ganz intensiv rot und es finden sich alle Uebergänge bis zu den grössten Hohlräumen, die den vierfachen Durchmesser der kleinen erreichen. Diese enthalten nur noch eine zart rosa gefärbte Masse, die die ganze Lichtung ausfüllt oder, falls sie sich von der Wand gelockert, gefaltet und zusammengeschoben hat, wieder eine intensivere Färbung zeigt. In solchen Hohlräumen findet sich zuweilen frei im Lumen eine einzelne Zelle, die der Wand zu entstammen scheint. Sie ist aufgetrieben und stellt sich dar als eine grosse runde Scheibe feinkörnigen Protaplasmas mit einem bläschenförmigen Kern (cf. Fig. 6d).

Das Bindegewebe, welches diese durch die Hohlräume gefensterte Geschwulstmasse trennt, zeigt zum Teil auch ein besonderes Verhalten und zumal an den Stellen, wo die runden und ovalen Hohlräume massenhafter auftreten. Hier erscheint es bei der Haematoxylin-Eosinfärbung als eigentümlich glasige, rosa gefärbte Bänder und enthält nur spärliche runde, nicht sehr intensiv gefärbte Kerne. Bei der van Gieson'schen Färbung treten diese Partien als leuchtend rote Züge auf und lassen sich deutlich von dem unveränderten Bindegewebe unterscheiden; jedoch so, dass ein Uebergang von diesem zu dem veränderten Gewebe verfolgbar ist: Die zarten Züge des fibrillären Bindegewebes quellen mehr und mehr auf und nehmen in demselben Verhältnis die intensivere Färbung an. Zunächst ist in ihnen noch eine gewisse, an Bindegewebszüge erinnernde Streifung erkennbar, doch schliesslich haben wir eine homogene intensiv rot gefärbte structurlose Masse, in welcher Kerne von einem helleren Hof, dem Protoplasmasaum, umgeben, hier und da sichtbar werden.

Diese Umwandlung glaube ich als hyaline Degeneration ansprechen zu dürfen und ebenso erscheint mir die vorher beschriebene Hohlraumbildung als das Produkt einer hyalinen Entartung, welche der Geschwulstmasse in den Teilen das veränderte Aussehen giebt. Denn dass es sich im Grunde um dieselbe Geschwulstmasse handelt, ist zweifellos und wird dadurch bewiesen, dass die Geschwulstzellen, sobald sie zwischen den Hohlräumen in etwas breiterer Schicht bei einander liegen, ganz den beschriebenen Formen aus den andern Teilen des Tumors gleichen, ferner dadurch, dass sich sogar direkt Uebergänge zu solchen Stellen nachweisen lassen, wo in der Geschwulstmasse wieder jene von einer Cylinderzellenschicht umsäumten Bindegewebsräume auftreten und schliesslich auch dadurch, dass sich auch in den anderen Teilen der Geschwulst Stellen hyaliner

Degeneration finden. Auf dieses Verhalten ist vorher, um die Darstellung zunächst nicht unnötig zu complicieren, nicht eingegangen worden. Die Beschreibung desselben möge deshalb hier ihren Platz finden:

In den nach der van Gieson'schen Methode gefärbten Präparaten treten nämlich mitten in der Geschwulstmasse an den verschiedensten Stellen in Form und Begrenzung unregelmässig gestaltete kleine, leuchtend rote Inseln auf, die bei starker Vergrösserung folgendes Bild darbieten: Eine homogene, leuchtend rot gefärbte strukturlose Grundsubstanz ist mit unregelmässiger Begrenzung in die Geschwulstmasse eingelagert und dringt zuweilen mit unregelmässig geformten breiten Vorbuchtungen zwischen die Geschwulstzellen ein. In ihrem Innern lässt sie vielfach Kerne durchaus ähnlich denen der Geschwulstmasse erkennen. Um die Kerne erscheint ein hellerer Saum. Wir haben also ein Bild, welches die grösste Aehnlichkeit mit Knochengewebe hat, zumal es auch bei den verschiedensten, zur Differentialdiagnose vorgenommenen Färbungen fast genau den Ton annimmt, welchen der eben gebildete, noch nicht verkalkte Knochen zeigt. Mir ist es jedoch unzweifelhaft, dass wir es hier mit Hyalin degenerirtem Bindegewebe zu thun haben. Zunächst gleichen die zuletzt beschriebenen Bilder ganz jenen fortgeschrittenen Stufen hyaliner Degeneration, wie wir sie aus normalem Bindegewebe stufenweise verfolgen konnten und dann lässt sich bei näherer Untersuchung auch an den kleinen, scheinbar mitten in der Geschwulstmasse liegenden hyalinen Herden vielfach Zusammenhang und Uebergang zu normalem Bindegewebe constatieren.

Die mikroskopische Untersuchung der Cysten und Spalträume ergiebt folgendes: Ein nach dem makroskopischen Bild vielleicht zu erwartender principieller Unterschied zwischen den wohlbegrenzten Cysten mit einer relativ glatten Wandung und den unregelmässig begrenzten Spalträumen, lässt sich mikroskopisch nicht nachweisen, vielmehr erscheint im mikroskopischen Bild

die Wandung der beiden Arten von Hohlräumen durchaus ähnlich. Bei vorsichtiger Behandlung vorher noch unberührt gebliebener Geschwulstteile lässt sich an vielen Stellen folgendes Bild nachweisen:

Das Geschwulstgewebe verliert in der nächsten Umgebung der Cyste durch dichtes Aneinanderliegen der Geschwulstzellen jede deutliche Struktur, dann folgt als letzter Abschluss des Geschwulstgewebes gegen die Cyste eine intensiv gefärbtere Randpartie, deren intensivere Färbung dadurch bedingt ist, dass hier die Geschwulstkerne ganz besonders dicht liegen und dass zwischen ihnen noch kleinere aber äusserst intensiv gefärbte Massen auftreten. Dieselben haben unregelmässige Form, bald erinnern sie durch Form und Grösse an Leukocytenkerne, bald sind sie kreisrund oder haben mehr längliche Gestalt. (Kleinzellige Infiltration). Nun folgt entweder direkt das Lumen der Cyste oder es folgt erst noch eine 2—3schichtige Lage grosser Plattenzellen mit deutlichem bläschenförmigem Kern (cf. Fig. 6 a). Zuweilen ist diese Lage von der Wand abgehoben und ragt frei in das Lumen der Cyste hinein. Zu bemerken ist noch, dass dort, wo der Plattenzellenbelag in etwas grösserer Ausdehnung der Wand anliegt, in derselben nicht jene kleinen intensiv gefärbten Massen auftreten. Das Lumen der Cysten ist selten ganz leer, meist enthält es in der Nähe der Wand und oft noch mit derselben in teilweiser Verbindung Stücke jenes epithelzellenähnlichen Belages, oder an den Stellen, wo die Wand nicht den Schutz der Plattenzellen erfährt, finden sich im Lumen Massen, deren Herkunft vom umliegenden Geschwulstgewebe unverkennbar ist: Zellkerne, umgeben von zerfallendem, körnigem Protoplasma, Klumpen hyaliner Substanz, Fetzen faserigen Bindegewebes, dann auch kleinere Kernformen und schliesslich amorphe, körnige Massen.

Auffallend ist nun noch, dass hier und da in der Umgebung der Cysten, oft in einer Art Ausbuchtung derselben, oder von ihnen getrennt und mitten im Geschwulstgewebe Nester jener Plattenzellen auftreten, die wir als Auskleidung der Cystenwand kennen gelernt haben. Dieselben stellen sich meist als kreisrunde Complexe verschiedener Grösse dar. Die kleinsten enthalten

nur ein bis zwei grosse platte Zellen, die grössten erreichen ungefähr den dreifachen Durchmesser der kleinen. Die äusserste Lage der Zellen haben auf den Schnitten halbmondförmiges Aussehen und umgeben die centralen Zellen ähnlich, wie bei den „Perlkugeln" die äusserste Lage die Kugel umgiebt (cf. Fig. 6c). Das umgebende Geschwulstgewebe lässt oft keinerlei Veränderung erkennen, besonders dann nicht, wenn diese Zellnester etwas entfernt von einer Cyste und vereinzelt auftauchen. Liegen aber die Zellnester näher an der Cystenwand und auch dichter bei einander, so zeigt das umgebende Gewebe Neigung zu Spaltbildung und jene Veränderung, wie wir sie in der Wand der Cysten kennen gelernt haben. Um über den Verlauf und den Zusammenhang der Zellnester Klarheit zu bekommen, wurde nun eine ganze Reihe von Serienschnitten vergleichend untersucht. Mit Hulfe eines das ganze Gesichtsfeld deckenden Netzmikrometers, wurden Skizzen der Präparate auf kariertes Papier entworfen. Diese liessen sich dann sehr gut vergleichen und es ergab sich, dass viele der Zellnester, die scheinbar ganz isoliert mitten im Geschwulstgewebe auftauchten, schliesslich mit einer Cyste im Zusammenhang standen.

Danach haben wir uns vorzustellen, dass von den Cysten aus solide lange Zapfen epithelähnlicher Zellen weit in das Geschwulstgewebe hineinragen.

Wir gehen dazu über, uns über die Entwicklung der Geschwulst Klarheit zu verschaffen:

Das makroskopische Bild: die nach allen Richtungen hin erfolgte Auftreibung des Kiefers, das Aufgetriebensein und dann der Schwund des Knochens, die Knochenlamellen in den Septen der Geschwulst und der gleichmässige Uebergang des Kieferperiostes auf die Geschwulst, die dadurch ihre fibröse Kapsel erhält, das alles spricht für einen Ursprung der Geschwulst central im Knochen. Auch der Umstand, dass der Kiefer die grösste Auftreibung auf der Aussenseite erkennen

lässt, spricht nicht gegen diese Annahme; dieses Verhalten wird oft bei centralen Kiefergeschwülsten beobachtet und ist für die Gruppe „der centralen Epithelialgeschwülste“ für geradezu charakteristisch gehalten worden [1]). Auch die auf der rechten Seite der Geschwulst stark gewucherte Schleimhaut des Alveolarrandes, die dadurch makroskopisch jenes sammtartige, papillöse Aussehen erhielt, kann nicht dagegen sprechen; sie ist bei centralen Tumoren ebenfalls beobachtet und vor allem ergiebt hier die mikroskopische Untersuchung, dass zwischen der Papillen tragenden Schleimhaut und der Masse der Geschwulstzellen noch ein breiter Zug derben, faserigen, stark vascularisierten Bindegewebes liegt. Die Wucherung der Schleimhaut ist also als eine secundäre aufzufassen, in Folge des Andrängens der central entstandenen Geschwulst.

Es ist nun die Frage, von welchem central im Knochen gelegenen Gewebe die Geschwulstbildung ihren Anfang genommen hat. Das ist natürlich durch direkte Beobachtung nicht zu entscheiden. Es bleibt deshalb nichts anderes übrig, als aus der Art des Wachstums auf die erste Entwicklung der Geschwulst zurückzuschliessen. Das Wachstum lässt sich am besten an den der Kapsel und den Septen direct anliegenden Geschwulstteilen feststellen. Es zeigt sich hier überall ein ähnliches Verhalten, welches sich am besten dadurch vor Augen führen lässt, dass man, von der Peripherie der Kapsel ausgehend, sich langsam der Tumormasse nähert und die einzelnen Bilder vergleichend aneinanderreiht (cf. Fig. 7).

1) Nové-Josserand et Bérard, Revue de Chirurgie 1894, Nr. 6.

Ganz in der Peripherie haben wir ein dichtes fibröses Gewebe mit nur spärlichen länglichen Kernen. Doch sehr bald tritt eine Lockerung des Gewebes ein. Die Fibrillen liegen nicht mehr so dicht aneinander und zwischen ihnen treten zahlreiche grosse und kleine Kerne auf von länglicher, ovaler oder runder Gestalt, zuweilen auch von ganz unregelmässiger Form, ähnlich Leukocytenkernen. Die Kerne schimmern bald nur wie Schatten zwischen den Bindegewebsbündeln durch, bald nehmen sie die Kernfärbung intensiv an. Zwischen den Bindegewebsfasern liegen hier und da feine Gefässe, am Gehalt roter Blutkörperchen erkenntlich. Es folgen nun Bilder, in denen das Gewebe noch lockerer wird. Die Bindegewebsbündel weichen weiter auseinander, um einige Kerne herum lässt sich bald ein kleiner, bald ein breiterer Saum Protoplasma erkennen. In diesem Gebiet fallen nun schon Stellen auf, wo mehrere solcher Zellen mit grossem rundlichem oder ovalem Kern und reichlicherem Protoplasma dicht aneinander liegend eine Lücke im Bindegewebe ausfüllen. Noch etwas weiter sind diese Zellcomplexe schon zu bedeutenderer Grösse angewachsen und liegen bald als längere compacte Stränge parallel der Richtung des Bindegewebes; bald stellen sie vielfach verzweigte und verflochtene, hier und da, besonders an den Abgängen von Seitenästen stärker anschwellende Massen dar, zwischen welchen und um welche die Bindegewebsbündel ihrerseits wiederum ein vielfach verzweigtes und verflochtenes Netzwerk bilden (cf. Fig. 8). In diesen Gebieten und besonders an den Stellen stärkerer Zellenanhäufung, lässt sich schon die Neigung der randständigen Zellen erkennen, eine gewisse Regelmässigkeit der Stellung zu documentieren und sich scharf gegen das Bindegewebe abzusetzen. Noch etwas weiter und wir sind bereits in Gebieten, wo die Zellhaufen an Masse das Bindegewebe überwiegen; letzteres hat sich mehr und mehr gelockert, die Gleichmässigkeit seiner Richtung gänzlich verloren und lässt oft in seinem Centrum ein Gefäss erkennen. Die Zellmassen bilden hier schon mächtige, vielfach verzweigte und anastomosierende Complexe und der Unterschied zwischen den randständigen und den centralen Zellen wird immer deutlicher. Letztere gleichen schon ganz denen der beschriebenen Geschwulstmasse, liegen aber noch dicht zusammen und

lassen zwischen sich noch keine Lückenbildung erkennen. Die randständigen Zellen bilden einen Saum kubischer Zellen mit allen Uebergängen zu den beschriebenen schlanken Cylinderzellen. Noch etwas weiter und wir haben die vorher beschriebenen Bilder der centralen Geschwulstmasse.

Aus dem Gesagten lassen sich nun für die Art des Wachstums zwei Hypothesen aufstellen. Entweder die Geschwulstmasse wächst aus dem Centrum gegen die Peripherie heraus und den Spalträumen folgend mehr und mehr in die bindegewebigen Septa und in die Kapsel hinein, indem sowohl Knospen und Triebe der Geschwulstmasse die Bindegewebslamellen auseinanderdrängen und zwischen sie hineinwuchern, als auch einzelne Geschwulstzellen auf dem Wege des Saftstroms zwischen die Lamellen des Bindegewebes verschleppt, dort in Proliferation geraten; — oder die Geschwulstbildung nimmt ihren Anfang im Bindegewebe, indem einzelne seiner Zellen auf die soeben beschriebene Art in Wucherung geraten. Ich habe mich für die letztere Annahme entschieden; für sie spricht noch der Umstand, dass dort, wo die Zellen zwischen den Bindegewebsbündeln kleinere Complexe zu bilden beginnen, sich an einigen Stellen sehr schön verfolgen lässt, wie die flachen einen Bindegewebsspalt auskleidenden Zellen erst in mehr spindelförmige, dann in mehr rundliche und polygonale Formen übergehen (cf. Fig. 7); ein Verhalten, das wohl den Schluss erlaubt, dass die Geschwulstzellen wirklich Abkömmlinge jener Bindegewebszellen sind; während bei jener anderen Annahme diese Uebergangsbilder nicht recht verständlich sein würden.

Besondere Erwähnung verdient noch das Verhalten

der Blutgefässe, weil diese von nicht geringem Einfluss auf die Art der Geschwulstentwicklung zu sein scheint. Zunächst fällt auf, dass überall dort, wo wir jene beschriebenen von Cylinderzellen umsäumten Räume haben, sich im Centrum der Räume ein Blutgefäss nachweisen lässt, während doch die Entwicklung von Geschwulstzellen sich auch zwischen Bindegewebslamellen verfolgen lässt, die kein Gefäss umschliessen. Die weitere Untersuchung ergiebt nun, dass solche Stellen auch zu ausgiebigster Wucherung kommen können, dass aber das Endresultat dieser Wucherung ein ganz anderes ist. Es zeigen sich hier die Geschwulstzellen ebenfalls in lebhafter Wucherung, sie drängen die Bindegewebslamellen auseinander. Diese verlaufen bald als feinere, bald als stärkere kernarme Züge zwischen den Geschwulstzellen. Letztere zeigen oft Andeutungen einer bestimmten regelmässigen Gruppierung, indem sich die dem Bindegewebe direkt anliegenden Zellen reihenförmig ordnen. Zu ausgeprägten Cylinderzellen kommt es hier niemals. Oft aber liegen die Geschwulstzellen in unregelmässigster Anordnung zwischen den Bindegewebszügen und auch diese lassen in Verlauf und Richtung nichts regelmässiges erkennen, sodass wir in solchen Teilen ein auf den ersten Blick unverständliches und wirres Bild durcheinandergewürfelter Zellhäufchen und Bindegewebsfasern vor uns haben. Stellenweise gleicht dieses Verhalten ganz jenen Bildern, wie sie in Alveolärsarkomen beobachtet werden.

Solche Bilder sind nun durchaus nicht selten, sie treten aber durch ihre wenig deutliche Zeichnung bei der Durchsicht der Präparate sehr in den Hintergrund.

Hier und da kommen sie zwischen den beschriebenen charakteristischen Teilen vor und scheinen zu beweisen, dass das Vorkommen von Blutgefässen in diesen keine reine Zufälligkeit ist, sondern dass auch ein ursächlicher Zusammenhang zwischen diesem und dem Auftreten von Cylinderzellen existirt. Ich denke mir denselben folgendermassen: Das ein Blutgefäss enthaltende Bindegewebe verhält sich den andrängenden Geschwulstmassen gegenüber nicht rein passiv, sondern reagiert auch seinerseits. Dafür spricht die stärkere Zellanhäufung gerade in der Umgebung des Gefässes, sowie auch die bis zu den zartesten Fäden fortgeschrittene Lockerung des fibrösen Gewebes, das wohl in der lebenden Geschwulst eine starke seröse Durchtränkung erfahren hatte und so wohl geeignet war, einen zum Teil rein mechanischen, zum Teil nutritiven Einfluss auf die umgebende andrängende Geschwulstmasse auszuüben, als deren Resultat eben jene geschilderte, charakteristische Zellanordnung zu betrachten ist. Dass es wirklich der Einfluss des andrängenden Bindegewebes ist, der die Geschwulstzellen zur Ordnung zwingt, dafür sprechen auch jene Bilder, wo sich innerhalb der dicht gedrängten Geschwulstzellen eine Regelmässigkeit der Anordnung geltend zu machen beginnt. Wie nämlich beschrieben, tritt an solchen Stellen im Centrum der sich ordnenden Zellen eine Art Lichtung mit intensiv gefärbtem Punkt auf. An geeigneten Stellen lässt sich nun nachweisen, dass dies Bild der Querschnitt eines zarten Stranges länglicher Kerne ist, der aus dem Lumen der Bindegewebsräume in die Geschwulst vordringt und dort umsäumt wird von sich ordnenden Zellen. Damit ist natürlich nicht gesagt,

dass das Vorhandensein eines Blutgefässes auch immer zu jener Veränderung des Bindegewebes und der Geschwulstmasse führen müsse. Ist es doch selbstverständlich, dass wie bei jedem Wachstum auch hier noch andere uns unbekannte Momente mitspielen, und es kann deshalb auch nicht ohne weiteres gegen die geschilderte Wirkung des Blutgefässes sprechen, dass hier und da in dem Gewebe, das mehr einem Alveolärsarkom gleicht, Gefässdurchschnitte auftreten; ebenfalls nicht der Umstand, dass in dem jüngsten Teile des Tumors in einem circumscripten kleinen Complex, Gefässe in grösserer Zahl auftreten. Sie liegen hier dicht bei einander, zwischen sich nur kurze, unregelmässig verlaufende, zarte Bindegewebszüge mit unregelmässig eingelagerten Zellen lassend.

Besonders hervorzuheben ist noch das Verhalten des Knochens gegenüber der Geschwulstentwicklung. Wie erwähnt liegt solcher in der bindegewebigen Kapsel und in den Septen der Geschwulst. Von der eigentlichen Geschwulstmasse ist er hier durch derbe bindegewebige Züge getrennt, in der sich jene vorher beschriebenen Bilder der Lockerung und Geschwulstbildung vielfach verfolgen lassen. Der Knochen selbst zeigt lebhafte Veränderung, schöne Reihen von Osteoblasten, dann wieder Stellen stärkerer Resorption; hier liegen dann gewaltige Riesenzellen in Howship'schen Lakunen. An einer Stelle erhalten wir in grösserer Ausdehnung ein Bild, das an der Diagnose „Riesenzellensarkom" keinen Zweifel lassen würde: Das den Knochen umgebende Bindegewebe ist stark gelockert und lässt zwischen seinen Maschen vielfach kleine einkernige

Zellen erkennen und dann überall in dem Gewebe verstreut Lücken mit je einer mächtigen vielkernigen Riesenzelle. Aus diesen Bildern geht nun noch nicht hervor, welches central im Knochen gelegene Gewebselement den Boden für die erste Wucherung gegeben hat. Besseren Aufschluss darüber geben Bilder jener Stellen, wo im linken Kieferaste die Geschwulst nach dem makroskopischen Bilde allmählich in den normalen Knochen übergeht. Gehen wir hier vom normalen Knochen des Kiefers aus und nähern uns der Geschwulst, so zeigt sich zunächst ein Weiterwerden der Markräume und ein gleichzeitiger Schwund der Knochenbälkchen. Dann zeigt sich, dass das Fettgewebe auf Kosten des Bindegewebes spärlicher wird. Letzteres bildet besonders um die Gefässe schon stärkere Züge, die zum Teil sehr bald schon Aufquellung und hyaline Degeneration zeigen. Gleichzeitig treten massenhaft, auch wieder am dichtesten in der Umgebung der Gefässe, kleine Zellen mit meist rundem, etwas excentrisch liegendem Kern auf. Noch etwas weiter ist der Knochen ganz geschwunden; wir haben jetzt Bindegewebszüge teils in hyaliner Degeneration, teils zu feinen Fasern gelockert und an diesen Stellen äusserst zellenreich. Die Zellen sind verschiedener Form, zunächst jene kleinen runden Zellen vereinzelt, dann kleinere Anhäufungen dieser Zellen, meist in langen Reihen, einreihig und gegenseitig angepasst zwischen zwei Bindegewebsfasern, dann aber auch in breiteren Complexen und hier die randständigen Zellen schon in gewisser Ordnung. Dazwischen dann auch Zellen anderer Form: längliche Kerne, dann ganze Reihen schmaler Spindelzellen und bald auch grössere

Zellkomplexe mit den beschriebenen Eigenschaften der ausgebildeten Geschwulstmasse, nur mit den bereits früher erwähnten Unterschieden, dass in diesen Teilen der Geschwulst die Zellen oft nicht die Cylinderform erreichen, sondern sehr bald als kleine kubische oder längliche Zellen, die mit hyaliner Masse gefüllten Räume umkränzen. Ich glaube nun nach den zuletzt beschriebenen Bildern einen wirklichen Uebergang von den kleinen lymphoiden Zellen zu den Geschwulstzellen annehmen zu dürfen und wir haben dann hiernach den Ausgangspunkt der Geschwulst in den kleinen Rundzellen des Markgewebes zu suchen.

Ehe wir aber ein abschliessendes Urteil über die Entstehung und das Wachstum der Geschwulst geben können, erübrigt es noch, die Entwicklung der makroskopisch erkennbaren Cysten und Spalträume zu betrachten:

Dabei ist zunächst daran zu erinnern, dass schon bei der Beschreibung der Geschwulstmasse Stellen beschrieben wurden, welche als eine Art Vorstadium der grösseren Cysten erscheinen konnten. Da ist zunächst jener Lockerung und Lückenbildung im Geschwulstgewebe, und dann in den jüngeren Teilen des Tumors der hyalinen Degeneration zu gedenken, durch welche es ja thatsächlich schon zu wohlumgrenzten mikroskopischen Hohlräumen kommt, die von einer flüssigen hyalinen Masse erfüllt sind. Ein allmählicher Uebergang aber von diesen kleinsten Hohlräumen zu den grösseren Spalträumen und Cysten lässt sich trotz genauer Untersuchung nicht mit Sicherheit feststellen. Und der Umstand, dass bei den Hohlräumen immer, sei es direkt

an der Wand, sei es in der Umgegend derselben und mit dieser in Verbindung, jene Plattenzellen auftreten, lässt die Cystenbildung als untrennbar mit dem Auftreten der Plattenzellen verbunden erscheinen. Es ist das auf zweierlei Weise möglich:

I. Zunächst ist es denkbar, dass es sich bei der Geschwulst anfangs um eine grosse epitheliale Cyste mit glatten Wandungen gehandelt hat, die von einem mehrschichtigen Pflasterepithel ausgekleidet war. Nun gerieten die tieferen Schichten der Wand in Wucherung und bildeten jene knolligen und höckerigen Vorwölbungen; während andrerseits das die Cyste auskleidende Plattenepithel sich auch an der Wucherung beteiligt und jene in das Gewebe eindringenden Sprossen bildet.

II. Die andere Möglichkeit ist die, dass wir zunächst einen soliden Tumor haben, nun beginnt in demselben an einer Stelle die Umwandlung seiner Zellen in jene grossen Plattenzellen, es erfolgt darnach Zerfall derselben und zum Teil auch des umliegenden Gewebes. Wir haben dann eine Cyste; in ihrer Nachbarschaft nun und vielfach in direktem Zusammenhang mit ihrem Plattenzellen-Wandbelag erfolgt weitere Umwandlung der Zellen in grosse Plattenzellen und wiederum Zerfall, so dass wir schliesslich wieder zwischen der Geschwulstmasse grosse communicierende Spalträume und Cysten haben.

Beide Möglichkeiten haben Gründe für und gegen sich. So geht durch die erste Auffassung der einheitliche Charakter des Tumors verloren, indem wir zwei Ausgangspunkte für denselben annehmen müssen;

Epithel, vielleicht von der Zahnanlage stammend, das die Cystenbildung veranlasste, und dann Wucherung der tieferen Bindegewebsschichten der Wand, welche die solide Geschwulstmasse lieferten. Für dieselbe spricht aber das makroskopische Bild und besonders jener grössere Hohlraum in dem jüngsten Teile der Geschwulst. Derselbe lässt sich bei der anderen Auffassung nicht so leicht erklären. Es sei denn, dass man annimmt, dass das jüngere Gewebe auch grössere Neigung zum Zerfall gehabt habe, wofür ja auch das besonders in diesen Teilen stärkere Auftreten hyaliner Degeneration spricht. Für diese andere Auffassung und zwar besonders dafür, dass die grossen platten Zellen umgewandelte Geschwulstzellen seien spricht folgendes: Zunächst der Umstand, dass sich nicht bei allen „Epithel"-Nestern der Zusammenhang mit Cysten nachweisen lässt, und dann, dass auch von dem allgemeinen Hohlraum abgetrennte, ganz in sich abgeschlossene Cysten gleicher Art zur Beobachtung kamen. Und schliesslich der Umstand, dass im Geschwulstgewebe und zwar auch meist in der Nähe der Cysten, Zellformen beobachtet wurden, welche einen Uebergang der Geschwulstzellen zu den grossen Plattenzellen darzustellen scheinen (cf. Fig. 6 d).

Wie vorher beschrieben bestehen die Geschwulstzellen aus einem ziemlich grossen, runden oder ovalen bläschenförmigen Kern und einem hellen, Eosin nur in geringem Masse annehmenden, unregelmässig begrenzten Protoplasma. Die grossen Plattenzellen haben einen ganz ähnlichen Kern, ihr Protoplasma ist scharflinig begrenzt, von runder oder polygonaler Form, vollkommen homogen und nimmt Eosin leicht an. Es finden sich nun zwischen den Geschwulstzellen solche, deren Kern von einem homogenen, durch Eosin lebhaft gefärbten Saum umgeben ist. Der Saum ist bald nur ganz schmal

(wie in Fig. 6 d 1), sodass es aussieht, als sei der Kern durch eine feine rote Linie vom Protoplasma abgegrenzt, bald breiter; und dann finden sich Zellen, von denen schwer zu sagen ist, ob man sie noch zu den Geschwulstzellen oder schon zu den Plattenzellen rechnen soll. Diese gleichen schon vollkommen den Plattenzellen, nur ihre Begrenzung ist noch nicht ganz so regelmässig und scharf (cf. Fig. 5 d 3).

Da für diese Bilder eine andere Erklärung fehlt, so ist wohl anzunehmen, dass wir hier wirklich einen Uebergang von Geschwulstzellen zu den Plattenepithelien durchaus ähnlichen Zellen vor uns haben. Man könnte einwenden, die als Uebergangsformen von den Geschwulstzellen zu den Plattenzellen imponierenden Zellen, seien umgekehrt Degenerationsprodukte der Plattenzellen. Gegen diese Auffassung spricht aber der Umstand, dass unzweifelhafte Degenerationszustände der Plattenzellen ein ganz anderes Bild geben. Wir finden solche in grösseren Zellnestern, die meist in direktem Zusammenhang mit einer Cyste stehen.

Man bemerkt hier, dass die centralen Zellen die Eosinfärbung nur noch schwach annehmen und vor allem, dass der Kern undeutlich wird und ganz verschwindet. Dabei verwischen sich auch die Zellgrenzen und das Protoplasma erhält eine mehr körnige Beschaffenheit und lockert sich von den randständigen, unverändert gebliebenen Zellen. Diese Vorgänge bilden den Uebergang zu den Cysten, indem durch weiteren Zerfall des centralen Teils eine Lichtung entsteht, in die, sobald der schützende Mantel der Plattenzellen an irgend einer Stelle durchbrochen wird, auch das umliegende Gewebe mit hineinbezogen wird.

Es scheint mir hiernach wohl gerechtfertigt, die Plattenzellen als aus der soliden Geschwulst selbst hervorgegangen zu betrachten und in ihrer Degeneration den Anstoss zur Cystenbildung zu suchen, die durch die

Lockerung des Gewebes, veranlasst durch die Lückenbildung und die hyaline Degeneration bedeutend erleichtert wird.

Durch diese Auffassung wird die Entwicklung der Geschwulst eine durchaus einheitliche. Wir sehen in ihr in ununterbrochener Reihenfolge Veränderungen von Zellen, die dem gefässhaltigen Bindegewebe angehören, als deren Endresultat eben die geschilderte in ihren einzelnen Teilen so verschiedene Geschwulst zu betrachten ist. Nach diesem Ergebnis fragt es sich nun, unter welche Gruppe wir unsere Geschwulst einzureihen haben. Es unterliegt keinem Zweifel, dass sie, trotz der grossen Epithelähnlichkeit ihrer Zellen, ihrer Entstehung nach als Bindegewebsgeschwulst zu betrachten ist und unter diesen die grösste Aehnlichkeit mit den Endotheliomen und Angiosarkomen hat. Es ist mir nun nicht gelungen, in der Literatur dieser Geschwülste einen mit meinem Fall in allen Punkten übereinstimmenden zu finden. Diese Thatsache ist nicht allzu befremdlich, denn es ist bekannt, dass gerade die Endotheliome in fortgeschrittenen Stadien die grösste Verschiedenheit zeigen und dass selbst in ein und demselben Tumor die grösste Mannigfaltigkeit des makroskopischen und mikroskopischen Bildes auftreten kann. Andrerseits aber zeigt mein Tumor gerade in wesentlichen Punkten so viele Anklänge an andere Endotheliome und Angiosarkome, dass ich die Ueberzeugung gewonnen habe, dass ich es nicht mit einem ganz alleinstehenden Fall zu thun habe.

Der wesentlichste Punkt dieser Uebereinstimmung ist natürlich der, auf den sich die ganze Diagnose gründet, nämlich der Nachweis, dass die geschwulstbilden-

den Zellen Abkömmlinge von Zellen des Bindegewebes sind. In meinem Falle sind es, wie sich an einigen Stellen nachweisen liess, jene platten Zellen, die das Bindegewebe gegen einen Saftspalt abgrenzen. Nach diesem Befund würde mir die Benennung „Endotheliom", die für meinen Tumor passendste erscheinen, wenn nicht an anderen Stellen des Tumors Bilder beobachtet worden wären, die es zum mindesten wahrscheinlich machen, das für einen Teil der Geschwulstzellen jene kleinen Rundzellen des Knochenmarks die Ursprungsstätte bilden. Für eine Geschwulst dieser Herkunft passt natürlich der Name „Endotheliom" nicht; wenn ich meinen Tumor nun trotzdem so bezeichne, so thue ich es deshalb, weil dieser Name gleich die Vorstellung eines Tumors erweckt, der bindegewebigen Ursprungs ist und Zellen epithelähnlicher Form und Anordnung aufweist.

In seinen übrigen Eigenschaften stimmt nun unser Tumor vielfach mit dem Bild anderer Endotheliome überein: So hat der klinische Verlauf, das Alter der Patientin, das rasche Wachstum der Geschwulst und die dauernde Heilung nach ausgiebiger Operation für ein Endotheliom nichts auffälliges. Auch das anatomische Bild: grosse, weiche von Hohlräumen vielfach durchbrochene Geschwulst, die den Knochen zum Schwunde bringt, findet unter den Endotheliomen manches Analogon; ebenso die Neigung zu Zerfall und hyaliner Degeneration und die dadurch bedingte Lücken-, Hohlraum- und Cystenbildung. Auch die Entstehung central im Knochen ist bei Endotheliomen des öfteren beobachtet worden, und auch diese Endotheliome zeigen ebenfalls vielfach jene oben erwähnten Uebereinstimmungen mit

meinem Tumor, während andrerseits manche von ihnen durch enormen Blutgehalt und Pulsation beim Lebenden makroscopisch ein durchaus anderes Ansehen boten [1]).

Für einige meiner Beobachtungen ist es mir nicht gelungen in der Literatur übereinstimmendes zu finden. Diese Punkte seien besonders hervorgehoben:

I. Ein centrales Endotheliom des Unterkiefers ist bisher nicht beobachtet worden. Endotheliome in der Gegend der Kiefer sind dagegen sehr häufig beschrieben.

II. Für das geschilderte Verhalten des lockeren gefässhaltigen Bindegewebes mit seiner Cylinderzellenumrahmung, sowie für den Einfluss desselben auf die Anordnung der Geschwulstzellen, fand ich bei Endotheliomen kein Analogon.

III. Mit dem eigentümlichen Verhalten der Plattenzellen finde ich auch in der Literatur keine in allen Punkten übereinstimmende Beobachtungen, wohl mancherlei Angaben, die auf ähnliche Processe deuten. So erinnern meine Plattenzellen besonders durch ihre homogene Beschaffenheit und die halbmondförmigen randständigen Zellen an die in Endotheliomen vielfach beschriebenen Perlkugeln und stellen wie diese eine Art Entartung der Geschwulstzellen dar. Bilden sie doch den Uebergang der lebenden, wuchernden Geschwulstzelle zum Zerfall, zur Cyste. Auch haben sie grosse Aehn-

1) Für diese Gegenüberstellung ist vorzüglich die Arbeit von Volkmann (Ueber endotheliale Geschwülste, zugleich ein Beitrag zu den Speicheldrüsen und Gaumentumoren. Deutsche Zeitschrift für Chirurgie 1895 Band 41 S. 1) benutzt worden. Dieselbe enthält ausführliche Literaturangabe.

lichkeit mit den von Driessen[1]) und besonders mit den von Volkmann[2]) als glykogenhaltige Zellen beschriebenen und abgebildeten Zellformen. Es gelang aber nicht, vielleicht durch die lange Aufbewahrung des Praeparates vor der Untersuchung, Glykogen nachzuweisen.

IV. Besonders hervorheben möchte ich schliesslich nochmals jenen Befund aus den jüngsten Teilen des Tumors, der es im höchsten Grade wahrscheinlich macht, dass ein Teil der Geschwulstzellen nicht von den platten Endothelien der Saftspalten, sondern aus den kleinen runden Zellen des Markgewebes hervorgeht. Ich mache auf diesen Punkt deshalb aufmerksam, weil sich bei einigen der älteren Autoren Angaben finden, die auf ähnliche Beobachtungen schliessen lassen, während die neueren Autoren mit Entschiedenheit die Endothelzellen als den Ausgangspunkt der Endotheliome bezeichnen. Von diesem Gesichtspunkte aus ist besonders interessant ein Vergleich unseres Befundes mit einem von Volkmann[3]) beschriebenen Oberschenkeltumor in welchem „das veränderte Markgewebe des Knochens in so fern die Matrix des Tumors darstellt, als die Geschwulstzellen dort durch die Wucherung der endothelialen Zellen in den Bindegewebsspalten entstehn.“ Die Veränderung des Markgewebes zeigt im einzelnen grosse Aehnlichkeit mit unserer Beobachtung: Schwinden des Fettgewebes, starke Vermehrung des Bindegewebes

1) Driessen, Untersuchungen über glykogenreiche Endotheliome. Ziegler's Beitrag, Bd. XII, S. 65.

2) Volkmann, l. c. Seite 142, 47. Beobachtung.

3) Volkmann, l. e. S. 157, 50. Beobachtung.

dann aber den grossen Unterschied: ganz spärliche lymphoide Zellen und zahlreiche von deutlichen platten Endothelien ausgekleidete Spalträume.

Zum Schluss meiner Arbeit sei es mir gestattet, nochmals auf den Ausgangspunkt derselben zurückzukommen, nämlich auf jene Gruppe der centralen Epithelialgeschwülste der Kieferknochen. Diese zeigt in manchen Punkten mit unserm Tumor thatsächlich eine solche Aehnlichkeit, dass eine Gegenüberstellung gerechtfertigt erscheint. Sie wird für die Differentialdiagnose von gewisser Wichtigkeit sein und ausserdem wird durch sie wiederum erwiesen, dass Tumoren verschiedener Abstammung in gewissen Stadien ihrer Entwicklung durchaus ähnliche Erscheinungsformen haben können.

Beginnen wir mit dem klinischen Bild. Nicht übereinstimmend mit dem Bild der gutartigen centralen Epithelialgeschwülste ist das Alter unserer Patientin. Die gutartigen Epithelialgeschwülste treten nämlich meist in einem jugendlicheren Alter auf, zu einer Zeit, wo die Zahnentwicklung noch nicht ihren Höhepunkt erreicht hat. Eine Ausnahme machen die beiden Haasler'schen Fälle[1]) centraler epithelialer Kiefertumoren, die beide bei 64jährigen Kranken zur Beobachtung kamen. Ebenso ist rasche Entwicklung eine Seltenheit der epithelialen Geschwülste, meist brauchen dieselben mehrere Jahre, um die Grösse zu erreichen, die eine Operation nötig macht, während unser Endotheliom in vier Monaten seine bedeutende Grösse erreicht hat. Einige Fälle centraler epithelialer Tumoren mit schnellerem Wachstum sind

1) Haasler, Die Histogenese der Kiefergeschwülste, Langenbeck's Archiv für klinische Chirurgie, Bd. 53, S. 777.

jedoch auch beschrieben, so der zweite Kruse'sche Fall[1]), in einem Jahr zur Grösse von 82 : 58 : 53 mm, der Prym'sche Fall[2]) in 7 Monaten zu fast Faustgrösse, dann der zweite Haasler'sche Fall[3]), wo bei einem 64-jährigen Manne in einem Jahre ein faustgrosser Tumor entstanden war.

Uebereinstimmend ist der Beginn der Erkrankung mit heftigen Zahnschmerzen, für die sich an den Zähnen keine Ursache nachweisen liess; und ebenso der gutartige Verlauf, d. h. die völlige Recidivfreiheit nach ausgiebiger Operation.

Schon schwieriger ist der Vergleich des anatomischen Befundes; es ist nämlich das Bild, das die Epithelialgeschwülste dem blossen Auge darbieten in dem einzelnen Fall ein recht verschiedenes; und bis jetzt ist es nicht gelungen, übereinstimmende Merkmale herauszufinden, die als charakteristisch gelten können. Man hat zwar schon versucht, das typische Bild festzulegen. Aber die Versuche dieser Art sind als verfrüht zu bezeichnen, da noch jeder einzelne Fall Besonderheiten und Abweichungen von den früheren bringt. Es sei deshalb hier auch nur erwähnt, dass Umhüllung des Tumors mit zum Teil knöcherner, zum Teil bindegewebiger Kapsel, Teilung desselben durch Bindegewebsseptа, die vielfach Knochenlamellen enthalten auch bei centralen Epithelialgeschwülsten meist beobachtet worden

1) Kruse, l. c. S. 140.

2) Prym, Zur Casuistik der gutartigen centralen Epithelialgeschwülste der Kieferknochen, Virchow's Archiv 148. Bd. 1897. S. 93.

3) Haasler, l. c.

sind[1]). Das Auftreten verschieden grosser Cysten ist auch bei den epithelialen Tumoren vielfach beobachtet und dann für besonders charakteristisch gehalten worden. Auch jenes merkwürdige Verhalten, dass das makroscopische Bild den Anschein bot, als ob in das Lumen einer Cyste von der Wand aus Geschwulstmasse hineinwucherte und schliesslich die ganze Höhle mit einer von communicierenden Spalträumen durchzogenen soliden Tumormasse erfüllte, ist in einigen Fällen[2]) epithelialer Neubildungen beobachtet worden.

Schliesslich der mikroskopische Befund. Hier gilt der Befund einer einreihigen Cylinderzellenlage, welche Complexe von polygonalen und sternförmigen Zellen gegen ein mehr oder weniger zellenreiches Stroma abgrenzen für ein geradezu diagnostisches Merkmal der aus Epithelresten hervorgegangenen Zellmassen. Ausserdem findet auch der Uebergang solider Zapfen von Zellen polygonaler Form zu grösseren Complexen, deren Randzellen cylindrische Form und deren centralen Zellen polygonale, spindel- und sternförmige Gestalt annehmen, sein Analogon bei den centralen gutartigen Epithelialgeschwülsten.

Man sieht also, es sind genügend Aehnlichkeiten vorhanden, welche eine Differentialdiagnose erschweren

1) Für diese und die folgende Zusammenstellung sind besonders die Arbeiten von Becker (Zur Lehre von den gutartigen centralen Epithelialgeschwülsten der Kieferknochen. Langenbeck's Archiv für klin. Chirurgie, Bd. 47, 2. Heft) und von Benneke (l. c.), die ausführliche Literaturangaben enthalten, benutzt worden.

2) Becker, l. c. S. 87.
Benneke, l. c. S. 438.
Haasler, l. c. S. 777, der zweite Fall.
Allgayer, Beitr. zur klin. Chirurgie, Bd. II, S. 427.

können, und da drängt sich unwillkürlich die Frage auf, ob denn alle als gutartige centrale Epithelialgeschwülste beschriebenen Tumoren, wirklich als solche zu betrachten sind. Ich bin mir sehr wohl bewusst, dass es eine missliche Sache ist, von andern Autoren beschriebene Fälle umdeuten zu wollen. Der Umstand aber, dass die bis jetzt beschriebenen centralen Epithelialtumoren in manchen wesentlichen Punkten von einander abweichen, und dass gerade dadurch einige von ihnen mit meinem Tumor die grösste Aehnlichkeit erhalten, giebt mir den Mut, wenigstens an die Möglichkeit zu denken, dass es sich in diesen Fällen auch um Geschwülste bindegewebiger Herkunft habe handeln können. So ist an einem von Haasler[1]) beschriebenen Falle das hohe Alter des Patienten und die kurze Entwicklungszeit sehr auffallend, während andererseits die Mitteilung der mikroscopischen Untersuchung nicht derart ist, dass sie den Gedanken an eine andere Herkunft der gefundenen Epithelzellen als die von Haasler angenommene auszuschliessen im Stande wäre. Dann beschreibt Benneke[2]) zwei Fälle, welche als centrale Epithelialgeschwülste betrachtet, mancherlei auffälliges haben. So ist das Verhalten des Bindegewebes in seinen Tumoren abweichend von dem der andern bis dahin beschriebenen Fälle, hat aber grosse Aehnlichkeit mit unseren Beobachtungen. Ausserdem ist die Art der Cystenbildung, Umwandlung der kleinen Epithelzellen in grosse platte Formen, die durch Zerfall zur Cystenbildung

1) Haasler, l. c. S. 777, der 2. Fall.
2) Benneke l. c.

führen, sehr ähnlich den in unserm Falle geschilderten Vorgängen.

Aber selbstverständlich halte ich es nicht für möglich und beabsichtige auch gar nicht aus solchen Aehnlichkeiten allein eine Umdeutung der Tumoren vorzunehmen, zumal ja auch die Zahl der bisher beobachteten centralen Epithelialtumoren der Kieferknochen noch zu klein ist, um aus ihr das typische Bild dieser Tumoren festlegen zu können; jeder Einzelfall wird eben hier noch im Stande sein, das Gesammtbild zu ergänzen und zu verändern. Darum wird man auch die Diagnose auf centralen Epithelialtumor nicht aus Aehnlichkeiten und Uebereinstimmungen mit vorher beschriebenen Tumoren dieser Art stellen dürfen, sondern es wird in jedem einzelnen Falle nötig sein, durch genaue mikroscopische Untersuchung den Nachweis zu führen, ob die ihrer Form nach als Epithelien imponierenden Zellen wirklich von Epithel stammen oder nicht. Dieser Nachweis wird durchaus nicht immer leicht sein, zumal ja, wie wir auch in unserem Falle sehen konnten, dem Bindegewebe entstammende Zellen durchaus epithelähnliche Form und Gruppierung annehmen können und ausserdem gerade die Epithelzellen der Kiefertumoren annalog denen des Schmelzorgans Umwandlungen erleiden, die zu polygonolen und sternförmigen Zellen führen, sodass man sie der Form nach kaum mehr für Abkömmlinge von Epithel halten würde.

Auch die Entscheidung, ob die einzelnen epithelähnlichen Zellen durch Bindegewebszüge oder durch eine Zwischensubstanz von einander getrennt sind oder nicht, scheint mir nicht ohne weiteres für die Differen-

tialdiagnose verwertbar, da ein Fehlen dieser Zwischensubstanz an und für sich nicht gegen Endotheliom spricht. Und wenn wir auch zugeben, dass es Fälle giebt, welche selbst bei flüchtigerer Untersuchung ihren Zusammenhang mit dem Epithel der Zahnanlage zeigen, so sind wir andererseits überzeugt, dass es in gewissen Fällen nur dadurch möglich sein wird, eine sichere Diagnose zu stellen, dass man durch Untersuchung der jüngeren Partien die Entwicklung der Geschwulstzellen aus Zellen des Bindegewebes nachweist oder ausschliesst.

Zum Schlusse sei es mir gestattet Herrn Professor Koester für die Anregung zu dieser Arbeit und ebenso für die freundliche Unterstützung bei der Anfertigung derselben auch an dieser Stelle meinen besten Dank auszusprechen.

Erklärung der Abbildungen.

Fig. 1 zeigt bei ca. 25facher Vergr. das Verhältnis der Bindegewebsräume zu der Geschwulstmasse in den älteren Teilen des Tumors: b. Bindegewebsraum, lässt in seiner Axe ein Gefäss erkennen, um dasselbe herum geringe Zellanhäufung, c. Cylinderzellensaum, g Geschwulstzellen, bald dichter, bald weniger dicht gruppiert, d. Durchschnitt eines Geschwulstzapfens in einem Bindegewebsraum.

Fig. 2 ca. 25fache Vergr., aus den jüngsten Teilen des Tumors. b. Bindegewebszüge, g. Geschwulstmasse, in welcher überall von den Geschwulstzellen begrenzte Hohlräume auftreten.

Fig. 3, ca. 300fache Vergr. Geschwulstzellen sich ordnend. Im Centrum ein intensiv gefärbter Punkt.

Fig. 4, ca. 300fache Verg. Cylinderzellensaum; nach dem Bindegewebsraum (b) scharfe Abgrenzung, nach den Geschwulstzellen (g) hin allmähliger Uebergang, i. isolierte Cylinderzelle.

Fig. 5, ca. 300fache Vergrösserung aus demselben Präparat wie Fig. 2. zeigt die Gestalt der Septen zwischen den einzelnen Cysten. Bei a. polygonale Zellen eines stärkeren Septums. In demselben bei v. Vacuolenbildung. b. dünneres Septum aus kleineren länglichen Zellen bestehend, c. das Septum gebildet durch zwei stark abgeplattete Zellen. d. cf. S. 15.

Fig. 6, ca. 300fache Verg. zeigt die Verhältnisse der Plattenzellen:

6 a, mehrschichtige Plattenzellenlage bildet die Wandbekleidung einer Cyste (c). Nach g hin Geschwulstzellen.

6 b zeigt die Plattenzellen von der Fläche; die Stelle stammt aus einem grösseren Complex, der sich von der Wand gelöst hatte und frei im Lumen lag.

6 c, Auftreten der Plattenzellen mitten im Geschwulstgewebe; am Rande abgeplattete und halbmondförmige Formen in concentrischer Schichtung

6d, Entstehung der Plattenzellen aus den Geschwulstzellen, cf. den Text.

Fig. 7, ca. 300fache Vergr. aus der bindegewebigen Wandung des Tumors. Entstehung der Geschwulstzellen aus den schmalen Zellen des Bindegewebes. Im oberen Teil der Zeichnung mehr längliche, im unteren mehr kubische Formen.

Fig. 8, ca. 40fache Vergr. aus dem Uebergangsteil von der Wand des Tumors zu den in Fig. 1 dargestellten Partien. Vielfach verzweigtes Netzwerk von Geschwulstzapfen (g) in einem bindegewebigen Strome (b), der Anordnung nach, den Lymphspalten folgend.

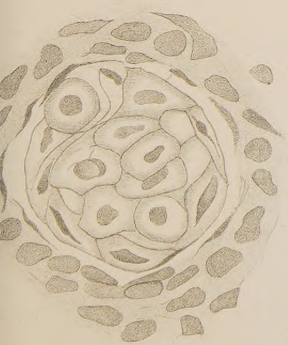



Prijm del.

Lebenslauf.

Geboren wurde ich, *Oscar Prym,* am 23. November 1873 zu Bonn, als Sohn des Universitätsprofessors Dr. *Heinrich Eugen Prym.*

Meine Schulbildung erhielt ich in Bonn und verliess dort Ostern 1893 das Königliche Gymnasium mit dem Zeugnis der Reife. Ich widmete mich dem Studium der Rechte und bezog zu diesem Zwecke die Universitäten Lausanne und Würzburg je ein Semester. In letzterer Stadt genügte ich meiner Dienstpflicht mit der Waffe beim königlich-bayrischen zweiten Feldartillerie-Regiment „Horn" und wandte mich dann im Sommersemester 1894 nach Bonn, um dem Studium der Medicin obzuliegen. Die folgenden drei Semester verbrachte ich in Leipzig und bestand dort am 12. Februar 1896 die ärztliche Vorprüfung. Die nächsten Semester studierte ich in Greifswald und München und kehrte zum Wintersemester 1897/98 wieder nach Bonn zurück.

Während meines medicinischen Studiums waren meine academischen Lehrer die Herren Professoren und Docenten:

In Leipzig: *Fick, von Frey, Held, Hering, His, Leuckart†, Siegfried, Spalteholz, Wiedemann, Wislicenus.*

In Greifswald: *Busse, Grawitz, Heidenhain, Krabler, Schulz.*

In München: *Angerer, Bauer, Klaussner, Moritz, Oeller, Posselt, Schlösser, Schmitt, von Stubenrauch, Stumpf, Tappeiner, von Winckel, von Ziemssen.*

In Bonn: *Binz, Doutrelepont, Finkler, Fritsch, Fuchs, Jores, Kekulé †, Koester, Küppers, Leo, Lorberg, Ludwig, Pelman, Rieder, Saemisch, Schede, Schieffer-decker, Trautmann, F. Schultze, Strasburger, Ungar, Freiherr von la Valette St. George.*

Allen diesen, meinen hochverehrten Lehrern sage ich an dieser Stelle meinen aufrichtigsten Dank. Ganz besonderen Dank schulde ich Herrn Professor Grawitz, in dessen Institut es mir vergönnt war, während eines halben Jahres die Stelle eines Volontairs zu bekleiden und während dieser Zeit reichste Anregung und Förderung meiner Studien zu geniessen.